

## 自动化显微镜检测和数字化胸片诊断系统在肺结核筛查中的应用

Fleming Y. M. Lure<sup>1</sup>, Stefan Jaeger<sup>2</sup>, Sameer Antani<sup>2</sup>, Shenwen Quan<sup>3</sup> (1. College of Engineering, University of Texas, El Paso 500 West University Avenue El Paso, Texas, USA; 2. U. S. National Library of Medicine, National Institutes of Health, Bethesda, Maryland, USA; 3. Shenzhen Smart Imaging Healthcare Co., Ltd, Shenzhen, China)

**【摘要】** 中国有世界上第二大的结核病疫情 (仅次于印度), 具有较高的结核病感染、发病、耐药以及病死率。因此, 快速、准确的诊断, 以及及时采取治疗, 是控制这种疾病的关键问题。涂片荧光显微镜与金胺-0染色是在病理实验室检测肺结核抗酸杆菌 (acid fast bacilli, AFB) 最常用的诊断方法。但是以眼睛观察显微镜来筛查检测抗酸杆菌是一项烦琐、劳动密集型任务。低质量、不一致的痰涂片染色技术, 标本碎屑, 人眼视觉的变异和疲劳等因素会导致灵敏度低至40%。使用基于人工智能 (artificial intelligence, AI) 计算机辅助诊断 (computer aided diagnostic, CAD) 技术的自动显微镜系统对结核病进行自动诊断, 提供了一个有效解决当前痰涂片诊断结核病所存在的缺陷。胸部X射线片也是世界卫生组织认定的非常有效的快速分流和转诊检测方法。但是, 在不发达地区, 因放射医生缺乏, 它无法为大量的感染人群提供服务。为解决这一需要, 将先进的数字化医学影像精准诊断应用于肺结核 (pulmonary tuberculosis, PTB) 检测, 基于人工智能的CAD自动化智能系统, 为肺结核的数字化医学影像精准诊断开辟了一条新路。

**【关键词】** 肺结核; 自动化显微镜; 数字影像学; 计算机辅助诊断; 人工智能

### Automated systems for microscopic and radiographic tuberculosis screening

Fleming Y. M. Lure<sup>1</sup>, Stefan Jaeger<sup>2</sup>, Sameer Antani<sup>2</sup> (1. College of Engineering, University of Texas, El Paso 500 West University Avenue El Paso, Texas, USA; 2. U. S. National Library of Medicine, National Institutes of Health, Bethesda, Maryland, USA)

**【Abstract】** China has the world's second largest tuberculosis epidemic (after India) with very high TB infection, TB incident, drug resistance, and mortality rate. Rapid, accurate diagnosis is critical for timely initiation of treatment and ultimately control of the disease. WHO-recommended smear fluorescent microscopy is the most common diagnostic tools in the laboratories to detect acid fast bacilli (AFB) after staining with Auramine-0. Routine visual slide screening for identification and counting of AFB is a tedious, labor-intensive task. Low quality, inconsistent slide staining technique, debris, variation in human perception, and fatigue lead to sensitivity as low as 40%, especially in scanty specimens. Applying an automatic microscopy system using artificial intelligence based computer aided diagnostic (CAD) technologies to the automated diagnosis of TB presents the opportunity to address the shortcomings of current techniques in diagnosing TB from sputum smears. For the identification of TB suspects in low-resource settings, WHO has recommended chest X-ray (CXR) screening as a very efficient triage referral test. A challenge in those regions, however, is the imbalance in the affected population and available radiology services. In addressing this need, application of CAD using artificial intelligence into a low-cost automated tool for pulmonary TB (PTB) in CXR images can directly close this gap.

**【Key words】** Pulmonary tuberculosis; Automated microscopy; Digital radiography; Computer aided diagnosis; Artificial intelligence

基金项目: Multi-Modality Image Data Fusion and Machine Learning Approaches for Personalized Diagnostics and Prognostics of MCI due to AD. 1R41AG053149-01A1 (10/2016-8/2017) Agency: HHS/NIH/NoA; A dual-polarized Doppler Radar system for fall detection in an indoor environment. 1R41AG050382-01 (9/2015-8/2017) Agency: HHS/NIH/NoA.

通讯作者: Fleming Y. M. Lure, Email: F.lure@hotmail.com

肺结核 (pulmonary tuberculosis, PTB) 是由结核杆菌引起肺部传染性疾病。世界卫生组织估计, 在2015年超过150万人死于这种疾病<sup>[1]</sup>。中国有世界上第二大结核病疫情 (仅次于印度), 具有较高的结核病感染、发病、耐药以及病死率。因为PTB与艾滋病病毒 (HIV) 同时感染的风险越来越高, 艾滋病的蔓延加速了PTB的流行, PTB病已成为当前艾滋病患者死亡的主要原因<sup>[2]</sup>。为了避免艾滋病治疗时出现并发症, 结核病的快速检测是很有必要的, 但相关报道显示, 仅在2013年, 患结核病的900万人中, 有超过三分之一的患者没有得到诊断和治疗<sup>[3]</sup>。因此, 快速、准确的诊断以及及时采取治疗, 是控制这种疾病的关键问题。

世界卫生组织推荐的痰涂片荧光显微镜和X射线检查, 是识别PTB可疑症状最广泛且较为有效的诊断方法。涂片荧光显微镜与金胺-0染色是在病理实验室检测肺结核抗酸杆菌 (acid fast bacilli, AFB) 最常用的诊断方法<sup>[4,5]</sup>。但是以眼睛观察显微镜来筛查检测抗酸杆菌是一项烦琐、劳动密集型任务。低质量、不一致的痰涂片染色技术, 标本碎屑, 人眼视觉的变异和疲劳等因素会导致灵敏度低至40%。尤其是早期的肺结核, 其杆菌密度非常低, 灵敏度更低。使用基于人工智能 (artificial intelligence, AI) 计算机辅助诊断 (computer aided diagnostic, CAD) 技术的自动显微镜系统对结核病进行自动诊断, 提供了一个有效的方法来解决当前痰涂片诊断结核病所存在的缺陷。

在医疗资源相对落后的地区开展PTB可疑病例检测, 胸部X射线检查也是世界卫生组织认定的非常有效的分流和转诊检测方法。这是因为胸部X射线检查是一种快速、低成本的筛查。但是, 在基层以及不发达地区, 由于放射医生缺乏, 它无法为大量的感染人群提供较精准的影像学诊断<sup>[6-9]</sup>。将先进的数字化医学影像精准诊断应用于PTB检测, 开发出低成本的基于人工智能的胸片自动化检测系统, 可以解决这一问题。

在本文中, 我们简要介绍自动筛选的显微镜肺结核检测系统和自动胸片肺结核数字化影像检测系统的应用研究, 希望对医学及相关人员有所启发和帮助。

### 1 自动显微镜肺结核检测系统

目前, 人眼直接通过痰涂片显微镜 (sputum smear microscopy, SSM) 检测抗酸杆菌仍然是医学临床最常见的检验PTB感染的诊断方法, 但该方法比较烦琐、工作量大。世界卫生组织曾对22个PTB负担沉重

国家 (high burden countries) 进行了统计分析, 估计结核病涂片超过7760万张, 42 827家实验室的费用近1.37亿美元。同时, 人眼通过痰涂片显微镜检测抗杆菌的检出率一直不高, 除了获取痰标本不规范等原因之外, 检测的硬件和检测过程不到位是其主要原因。自动显微镜肺结核检测系统可以提高其抗酸杆菌检出率、提高工作效率和降低相关费用<sup>[11,12]</sup>。

用于高效检测抗酸杆菌的全自动显微镜系统 (TBDx) 已经在临床实验得到验证<sup>[12-15]</sup>。TBDx系统采用人工智能的检测算法来扫描荧光涂片的高分辨率数字影像, 自动对其中的怀疑荧光体进行评分。结核病智能检测算法包括两个主要功能: 抗酸杆菌检测功能和视野与涂片样本检测功能。抗酸杆菌检测功能主要是通过可疑区分割技术, 筛选出抗酸杆菌可疑影像区以及其他非抗酸杆菌可疑影像区, 将“抗酸杆菌”与“非抗酸杆菌”类别区分开, 用特征提取算法计算图像中假阳性对象和真阳性可疑区的数学表达式, 利用人工智能的分类算法进行处理分类, 自动确定抗酸杆菌的可疑区及可能性。智能检测算法在可疑影像区周围标识红色边界框, 表示可能为抗酸杆菌 (图1)。视野与涂片样本检测功能则是基于抗酸杆菌等级检测, 从抗酸杆菌在视野与痰涂片标本检测中统计检测结果, 然后根据国际防痨与肺疾病联合会 (IUATLD) 标准来判断每个视野和涂片的阴阳性和总体抗酸杆菌密度状态。该智能算法的灵敏度可以高于90%。

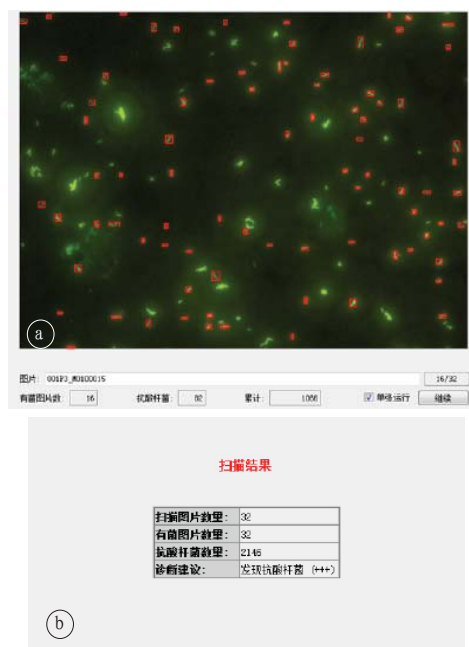


图1 自动显微镜肺结核检测系统检测结果的示例 a: 界面显示不同的视野 (field of view, FOV) 检测结果; b: 显示自多个视野检测来的病理检测结果。

TBDx系统集成了高质量的荧光显微镜、数位照像机、自动载物台、机械手、涂片存储盒和人工智能算法软件。TBDx会对每个视野的数字影像进行分析，一旦染色的痰涂片在系统存储盒放好后，系统可以自动加载涂片进行成像和分析。当前的系统可以在一个载物台上连续自动地处理1个或4个痰涂片，或使用机器人加载痰涂片，加载程序能自动处理50~200张痰涂片，每张痰涂片的整个过程大约需要5分钟，1小时分析10~12张痰涂片，8个小时分析100张，16个小时分析200张。TBDx系统还可基于检测出痰涂片的抗酸杆菌高密度（如3<sup>+</sup>或2<sup>+</sup>），通过调整算法，加速处理解析200张痰涂片。

有关研究最近在南非结核病中心进行临床测试，他们安排两个有40年经验的显微镜检验医生使用涂片，利用标准培养基作为参考标准<sup>[16,17]</sup>，去评估TBDx的性能。结果显示TBDx对阳性痰涂片显微镜和阳性培养（SSM<sup>+</sup>/C<sup>+</sup>）的灵敏度是98%，对阴性痰涂片显微镜和阳性培养（SSM<sup>-</sup>/C<sup>+</sup>）的灵敏度为40%，总体灵敏度为79.8%，特异性为78.9%。如果将TBDx系统作为一名很有经验的显微镜检验医生，把少于1个的可疑区的痰涂片标本让其检测，那么TBDx的敏感度将下降至73.4%，特异性上升至95.7%。上述研究结果证实：TBDx作为一个独立的诊断系统，能与经验丰富的显微镜技术人员相媲美，该系统能为缺乏显微镜技术人员的地区提供一个有质量保证的诊断解决方案。研究结果还证实，TBDx通过分流系统来选出较强阳性结核病和阴性标本，具有减少检测者工作负担和降低昂贵的分子DNA测试（Xpert®）成本的应用潜力。

有研究者通过TBDx和Xpert®的对比研究来检验TBDx对PTB确诊的效果<sup>[16,17]</sup>。他们从PTB的病人中选出1009片痰涂片，将这些样本按照传统涂片显微镜检测、TBDx显微镜和液体培养基进行并行检测，TBDx判断的阳性样品再经过Xpert®处理。结果显示使用TBDx可以筛查出90%的Xpert®检测出的阳性结核病，同时还将会需要做Xpert®测试的数量减少了73%，极大降低检测成本。正如研究报告所指出的：与使用Xpert®检测和传统显微镜检测对比，TBDx自动化显微技术具有改进现有的健康诊断标准的巨大潜力。该项研究在中国也已经得到一定的发展并取得初步成果，例如深圳市智影医疗科技有限公司的智能检测系统，即将服务于中国的结核病抗酸杆菌检测中。

## 2 自动胸片肺结核诊断系统

使用便携式数字胸部诊断系统（digital chest x-ray, DCXR）来检测PTB主要有以下长处：速度

快、成本低以及良好的敏感性特异性分数。其对艾滋病病毒流行率较低的人群敏感性/特异性分数约为80%/75%，对中高艾滋病病毒流行率人群良好的敏感性/特异性分数约为90%/80%。但是，由于经过专业训练的人员数量不足，使得广泛地使用DCXR作为一PTB感染筛选非常困难。目前已有研究机构正在研究和应用人工智能技术的自动数字化系统对人群进行肺结核胸片筛查，荷兰的代儿夫特医学影像公司（Delft Imaging Systems, Delft）<sup>[18-20]</sup>和美国国家卫生研究所（National Institute of Health, NIH）的国家医学图书馆（National Library of Medicine, NLM）<sup>[21-23]</sup>就是其中的代表。其软件系统可以自动对每个胸部图像结核病的可能性进行评分（图2）。

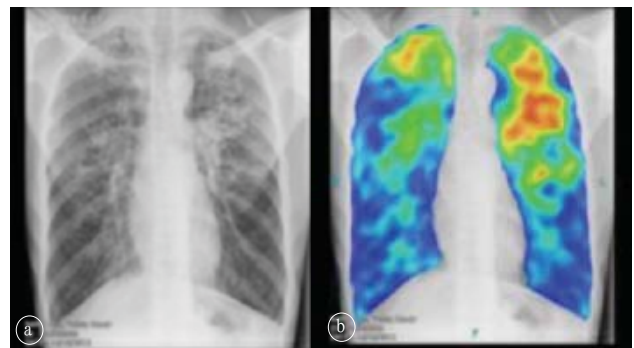


图2 a:DCXR图片；b:智能软件检测的肺部异常区。

荷兰的代儿夫特医学影像公司与荷兰拉德堡德大学、开普敦南非研究所合作开发出一款智能诊断的软件，可与非洲和欧洲的智能软件DCXR平台<sup>[18-20]</sup>一起使用。临床测试结果显示，该智能软件超过非洲医院受过正式训练非洲医生的性能，可以用于被动和主动结核病病例的诊断发现以及大众人群患病率的筛查，该智能软件能在一分钟之内自动分析PTB胸部图像中的异常，并以百分制进行打分。该智能检测软件已经在非洲和欧洲多个国家——包括赞比亚、南非、英国和坦桑尼亚——进行了应用测试，筛选高危人群如犯人和无家可归的人，并从中发现了一些PTB病例。目前该智能检测软件对检测中国结核病患者的精度还有待改进。

另一个自动胸部结核病系统是由NLM<sup>[21-23]</sup>开发的。该研究机构与肯尼亚西部的一个非政府组织AMPATH (Academic Model Providing Access To Healthcare) 合作对当地人群进行PTB的筛查<sup>[24]</sup>。AMPATH将NLM提供的便携式数字胸部系统安装在定制的车上，为偏远的农村地区提供PTB筛查。一旦获

取到数字胸片后, AMPATH立即使用NLM的智能PTB筛查系统进行分析, 该系统使用先进的图像处理和人工智能机器学习算法, 并简单的将检测结果展现出来, 方便边远地区或没有放射学背景的医疗人员做诊断参考。NLM/NIH也已经与中国深圳的临床科研人员进行合作, 使用中国结核病患者胸片图像诊断数据, 继续改进该人工智能系统的技术和检测精度<sup>[2]</sup>。

NLM的智能胸片PTB筛查系统主要结构是一组能与胸部成像系统联系的模块。该系统首先是将肺部区域进行自动检测, 对肺部进行图像特征提取, 然后使用新型自动化肺边界检测算法, 对胸片图像进行二分类决策, 分为正常和异常胸片, 其检测精度可达到92%~95%。该系统还利用多分辨率图像纹理和边缘曲率特征, 通过使用人工智能的神经网络(neural network, NN)分类器来进行分类。神经网络分类器整体精度可达到99.3%, 假阳性率低于7%。鉴于其可靠的性能, 胸片自动结核病检测系统可作为一种大众筛查和诊断方式, 将患者区分为“疑似肺结核”、“轻微异常”或是“建议复查”。NLM致力于发展全球卫生事业和诊断技术, 通过使用中国人群的肺结核数据用于提高该系统的检测算法精度, 开发出低成本、高可靠性的胸片筛查系统, 向全球推广对艾滋病治疗具有重要意义<sup>[25]</sup>的结核病检测<sup>[25]</sup>。

### 3 总结

PTB是由结核分枝杆菌引起的传染性疾病, 主要影响肺部功能, 在中国是一个重大的公共卫生问题。虽然世界卫生组织推荐的胸片和痰涂片显微镜检已被广泛使用, 但不论是在中国还是国外, PTB的漏诊率都比较高。在几个大型的临床实验中证明, 使用人工智能的自动显微镜肺结核检测系统和自动胸片肺结核检测系统, 可以改善痰涂片显微镜检和胸片肺结核检测和诊断, 提高PTB筛查诊断的准确性。此外, 自动化的显微镜和数字化影像学肺结核筛查系统可以减少显微镜技师和放射科医生阅读痰涂片和图像的时间, 大幅度的提高工作效率和提高其肺结核正确诊断率, 对中国的肺结核的防治有重要意义。

### 致谢:

在本论文编写中, 感谢下列人员及机构的意见与建议: 深圳市智影医疗科技有限公司的研究员; 美国国立医学图书馆的Clement McDonald医学博士, George Thoma博士, Sema Candemir博士, Meng Ding博士, Santosh KC博士, Alexandros Karargyris博士, ZhiyunXue博士, Szilard Vajda 博士和加州大

学旧金山放射科副教授Marc Kohli博士。部分报告是深圳市智影医疗科技有限公司和美国国立卫生研究院的国立医学图书馆李斯特希尔国家生物医学通讯中心(Lister Hill National Center for Biomedical Communications)内部研究项目的一部分。

### 参考文献

- [1] WHO. Global tuberculosis control: epidemiology, strategy, financing (WHO report 2015) [EB/OL]. [2015-08-19]. [http://www.who.int/gho/publications/world\\_health\\_statistics/2015/en/](http://www.who.int/gho/publications/world_health_statistics/2015/en/).
- [2] Jaeger, Stefan, et al. Automatic tuberculosis screening using chest radiographs[J]. IEEE transactions on medical imaging, 2014, 33(2):233-245.
- [3] 2015 Tuberculosis Diagnostics Technology and Market Landscape, 4th Edition[R]. WHO, UNITAID, Switzerland, 2015.
- [4] J. Bennedsen, S. O. Larsen. Examination for tubercle bacilli by fluorescence microscopy[J]. Scand J Respir Dis, 1966, 47(2):114-120.
- [5] R. W. Smithwick. Laboratory manual for acid-fast microscopy[M]. U. S. Atlanta: CDC, 1976:169-169.
- [6] Nakam K, Ohmi A, Kurihara T, et al. Studies on the diagnostic value of 70 mm radiophotograms by mirror camera and the reading ability of physicians[J]. Kekkaku, 1970, 45(4):121-128.
- [7] Noor NM, Rijal OM, Yunus A, et al. A statistical interpretation of the chest radiograph for the detection of pulmonary tuberculosis[J]. In: Biomedical Engineering and Sciences, 2010, 30(2):47-51.
- [8] Schilham AM, van Ginneken B, Loog M. A computer-aided diagnosis system for detection of lung nodules in chest radiographs with an evaluation on a public database[J]. Med Image Anal, 2006, 10(10):247-58.
- [9] Toman K, Frieden T. Toman's Tuberculosis: case detection, treatment, and monitoring: questions and answers[J]. Occupational & Environmental Medicine, 2005, 62(1):70-70.
- [10] Kik SV, Denkinger CM, Chedore P, Pai M. Replacing smear microscopy for the diagnosis of tuberculosis: what is the market potential?[J]. Eur Respir J, 2014;43(6):1793-1796.
- [11] Kik SV, Denkinger CM, Casenghi M, et al. Tuberculosis diagnostics: which target product profiles should be prioritised?[J]. Eur Respir J, 2014, 44(2):537-540.
- [12] James Lewis, Bernard Fourie, Gerrit Coetzee, et al. Computer Aided Detection (CAD) of TB on Sputum Smear Microscope: Comparing the Performance of a Microbiologist's Conventional Reading with a Microbiologist's Performance Using CAD Detection as an Aid, in a High HIV Prevalent Setting[C]. XIX International AIDS Conference (AIDS 2012), 22-27 July, 2012 in Washington D. C., United States.
- [13] C. Pangilinan, A. Divekar, G. Coetzee, et al. Application of stepwise classification for detection of tuberculosis on smeared slides under microscope system, Proc[J]. Medical Imaging, 2012, 23(2):4-9.
- [14] C. Pangilinan, A. Divekar, G. Coetzee, et al. Application of Stepwise Binary Decision Classification for Reduction of

- False Positives in Tuberculosis Detection from Smear Slides[C]. Proc of The IASTED International Symposium on Imaging and Signal Processing in Healthcare and Technology, May 16-18, 2011, Washington, DC.
- [15] F. Y. M. Lure, T. Ramsay, D. Clarke, et al. Computer Aided Detection of Mycobacterium Tuberculosis in Auraminestained Sputa under a Fluorescence Microscope[C]. accepted, 47th Annual Meeting of the Infectious Diseases Society of America, October 29-November 1, 2009 Philadelphia, Pennsylvania.
- [16] Ismail NA, Omar SV, Lewis JJ, et al. Performance of a novel algorithm using automated digital microscopy for diagnosing tuberculosis[J]. Am J Respir Crit Care Med, 2015, 191(12):1443-1449.
- [17] Lewis JJ, Chihota VN, van der Meulen M, Fourie PB, Fielding KL, Grant AD, et al. "Proof-Of-Concept" Evaluation of an Automated Sputum Smear Microscopy System for Tuberculosis Diagnosis[J]. PLoS ONE, 2012, 7(11):e50173.
- [18] Maduskar P, Muyoyeta M, Ayles H, et al. Detection of tuberculosis using digital chest radiography: automated reading vs. interpretation by clinical officers[J]. Int J Tuberc Lung Dis, 2013, 17(12):1613-1620.
- [19] Hogeweg L, Sanchez C, Maduskar P, et al. Automatic detection of tuberculosis in chest radiographs using a combination of textural, focal, and shape abnormality analysis[J]. IEEE Trans Med Imaging, 2015, 34(12):2429-2429.
- [20] Muyoyeta M, Maduskar P, Moyo M, et al. The sensitivity and specificity of using a computer aided diagnosis program for automatically scoring chest X-rays of presumptive TB patients compared with Xpert MTB/RIF in Lusaka Zambia[J]. PLoS One, 2014, 9(4):e93757.
- [21] Folio L, Sigelman J, Wang Y, et al. Automatic Identification and Classification of Tuberculosis Findings on Chest Radiographs for Global Surveillance Programs, Annual Meeting of the American Roentgen Ray Society (ARRS) [J]. Journal of Medical Imaging & Radiation Oncology, 1974, 18(2):174-174.
- [22] Jaeger S, Karargyris A, Candemir S, et al. Automatic tuberculosis screening using chest radiographs[J]. IEEE Trans Med Imaging, 2014, 33(2):233-245.
- [23] Karargyris A, Folio L, Siegelman J, et al. Comparing the Performance of Man and Machine for TB Screening in Chest Radiographs[J]. NIH Intramural Research Festival, 2013, 12(6):6-8.
- [24] National Library of Medicine. Computer-aided TB Screening on Chest X-rays[EB/OL]. [2013-06-22]. <https://lhncbc.nlm.nih.gov/project/computer-aided-tb-screening-chest-x-rays>.
- [25] Jaeger S, Candemir S, Antani SK, et al. Two public chest X-ray datasets for computer-aided screening of pulmonary diseases[J]. Quant Imaging Med Surg, 2014, 4(6):475-477.

【收稿日期】 2016-12-26

本文编辑：胡亚男

## · 信息窗 ·

### 欢迎订阅2017年《放射学实践》

《放射学实践》是由国家教育部主管，华中科技大学同济医学院主办，与德国合办的全国性影像学学术期刊，创刊至今已32周年。2015年6月，《放射学实践》杂志入选北京大学和北京高校图书馆期刊工作研究会共同主持的国家社会科学基金项目“学术期刊评价及文献计量学研究”研究成果——《中国核心期刊要目总览》。这是继1999，2008年之后的第3次入选临床医学/特种医学类核心期刊。

本刊坚持服务广大医学影像医务人员的办刊方向，关注国内外影像医学的新进展、新动态，全面介绍X线、CT、磁共振、介入放射及放射治疗、超声诊断、核医学、影像技术学等医学影像方面的新知识、新成果，受到广大影像医师的普遍喜爱。

本刊为国家科技部中国科技论文核心期刊、中国科学引文数据库统计源期刊，在首届《中国学术期刊（光盘版）检索与评价数据规范》执行评优活动中，被评为《CAJ—CD规范》执行优秀期刊。

主要栏目：论著、继续教育园地、专家荐稿、研究生展版、图文讲座、本刊特稿、实验研究、传染病影像学、影像技术学、外刊摘要、学术动态、请您诊断、病例报道、知名产品介绍、信息窗等。

本刊为月刊，每册15元，全年定价180元。

国内统一刊号：ISSN 1000-0313/CN 42-1208/R 邮政代号：38-122 电话：(027) 83662875

传真：(027) 83662887 Email: fsxsjzz@163.com 网址：http://www.fsxsj.net

编辑部地址：武汉市解放大道1095号 同济医院《放射学实践》编辑部 邮编：430030